THESIS Munich 1963

LANE MEDICAL LIBRARY
STANFORD UNIVERSITY
300 PASTEUR DRIVE
PALO ALTO, CALIF.

ÜBER DIE BEHANDLUNG DER KARIES PROFUNDA UND DER PULPITIS MIT HYDROCORTISON

Jürgen Reiter

Digitized by the Internet Archive
in 2026

https://archive.org/details/IA40154022_0088

AUS DER KONSERVIERENDEN ABTEILUNG
Vorstand: Professor Dr. Dr. M. SCHUG-KÖSTERS
DER KLINIK FÜR ZAHN-, MUND- UND KIEFERKRANKHEITEN
DER UNIVERSITÄT MÜNCHEN
Direktor: Professor Dr. Dr. J. HEISS

ÜBER DIE BEHANDLUNG DER KARIES PROFUNDA UND DER PULPITIS MIT HYDROCORTISON

Inaugural-Dissertation
zur Erlangung der Doktorwürde in der Zahnheilkunde
verfasst und
einer Hohen Medizinischen Fakultät
der Ludwig-Maximilians-Universität zu München

vorgelegt von

Jürgen Reiter

aus München

München 1963

Charlotte Schön, Druckerei, München 13, Barer Strasse 35, Tel. 22 13 80

Gedruckt mit Genehmigung der Medizinischen Fakultät
der Universität München

Berichterstatter:	Privat-Dozent Dr. Dr. W. KETTERL
Mitberichterstatter:	Professor Dr. Dr. M. SCHUG-KÖSTERS
Dekan:	Professor Dr. A. HERRMANN

Tag der mündlichen Prüfung: 22. 7. 1963

INHALTSVERZEICHNIS

Einleitung

I. TEIL
Die direkte Überkappung

a) Versuche zur direkten Überkappung mit Calziumhydroxyd von B. W. Herrmann

b) Versuche zur direkten Überkappung mit Zinkoxydnelkenöl von H. Rust

Methoden der Vitalerhaltung bei pulpitischen Beschwerden

a) Elektro-medikamentöse Behandlung nach Schug-Kösters und Ketterl

b) Heilinjektion nach A. Rost und Heiss

c) Versuche mit $Ca(OH)_2$ von Lörenczy - Landgraf

d) Versuche mit Falizid von Rehberg

II. TEIL
Die Hydrocortisontherapie bei Pulpitis, nach Schröder und Triadan

a) Die Wirkung des Hydrocortisons auf Entzündungsvorgänge

b) Behandlungsdurchführung

c) Statistik der behandelten Zähne

d) Kasuistik einzelner Fälle

Ergebnis und Zusammenfassung

Literaturangabe

In den letzten Jahrzehnten wurden wiederholt Versuche unternommen die artifiziell eröffnete und entzündlich veränderte Pulpa medikamentös zur Heilung zu bringen. Nach einer kurzen Erläuterung der bisher verwendeten Methoden, soll hier über ein Hydrocortisonpräparat nach Schröder 23, Bern, zur Behandlung der artifiziell eröffneten Pulpa bei Karies profunda, sowie des bereits entzündlich veränderten Zahnmarkes, berichtet werden.

"Die entzündete Pulpa ist ein verlorenes Organ", dieser Satz stammt von H. Peckert 15 und Port-Euler 16 ergänzten die Feststellung noch durch ihren Ausspruch: "Die Überkappung einer freigelegten Pulpa wird abgelehnt, da eine Ausheilungsmöglichkeit nicht gegeben ist, eine freigelegte Pulpa muss also unter allen Umständen abgeätzt werden, und wir verwenden dazu Arsenpaste."

Die Methode der Lebenderhaltung der gesamten oder auch nur der Wurzelpulpa wurde damals abgelehnt und an ihrer Stelle die Entfernung der gesamten Pulpa empfohlen. Diese Ansicht wurde auch in den zwanziger Jahren aufrecht erhalten, wie dies Port-Euler (1920) 16, Walkhoff (1920) 28 und Peckert (1921) 15 beweisen.

DIE DIREKTE ÜBERKAPPUNG

Schon im Jahre 1921 wies Dätwyler 2 darauf hin, dass zufällig bei der Freilegung des Zahnmarkes in das Pulpencavum gepresste Dentinsplitter als Anreiz auf das umliegende Gewebe - gemeint sind Bindegewebszellen - gewirkt hätten, Sekundärdentin zu bilden. Er zieht jedoch noch keine Schlüsse für zukünftige Behandlungsmethoden daraus. Hellner 7 (1930), Feldmann 3 (1933/34) und Neuwirth 14 unternahmen die ersten systematischen Versuche zur Wundversorgung mit Eigendentinsplittern bei artifizieller Eröffnung der Pulpa.

Besonders Neuwirth 14 ging bei seiner Untersuchung von dem Satz aus "Eine eröffnete Pulpa ist ein verlorenes Organ, weil ihr jede reparative Fähigkeit fehlt, keine der vielen Überkappungsmethoden garantiert uns ihre Erhaltung". Er untersuchte alle bis dahin bekannten Methoden, um festzustellen, warum die Pulpa, die doch aus denselben Zellelementen wie jedes andere Gewebe besteht, nicht die Fähigkeit besitzen solle, eine Narbe zu bilden. Da jedoch auch ihm auf keine der aseptischen wie antiseptischen Pulpaüberdeckungen ein absoluter Erfolg beschieden war, versuchte er, ob vielleicht ein autogenes Material zu besseren Ergebnissen führen könnte. Er bedeckte daher die steril eröffnete Pulpa mit sterilem Dentinpulver, mit dem überraschenden Erfolg, dass die Pulpa zur Produktion von neuem Dentin angeregt wurde und ihre Vitalität erhalten blieb. Neuwirth 14 kommt zu dem Schluss, dass das Zahnmarkgewebe unter gewissen Voraussetzungen ähnlicher reparativer Prozesse fähig sei wie jedes andere Gewebe und zwar durch die primären Odontoblasten, falls diese noch leben, oder durch sekundäre, die aus Bindegewebs-

zellen entstehen und ebenfalls Dentin bilden können. Dieser Vorgang wurde durch die Anwesenheit von Dentinsplittern angeregt und beeinflusst.

Aus den Untersuchungen der genannten Autoren geht hervor, dass die in eine nicht infizierte Pulpawunde eingebrachten Dentinsplitter nicht nur einheilen, sondern tatsächlich als biologische Katalysatoren wirken.

Zur gleichen Zeit, zu der Dätwyler 2 seine klinischen und histologischen Untersuchungen veröffentlicht, beginnt, wie Rebel 18 in seiner Veröffentlichung "Überkappung und Amputation der lebenden Pulpa" aufzeigt, der bemerkenswerte Versuch von B. W. Herrmann 8 mit Calziumhydoxyd. Dieses wird heute als das biologische Mittel angesehen. 1928 wurde dann dieses Mittel allen Zahnärzten unter dem Namen Calcyl zur Vitalerhaltung der artifiziell eröffneten Pulpa, sowie zur Lebenderhaltung der Wurzelpulpa nach Entfernung ihres erkrankten koronalen Teiles empfohlen. Letztere Methode wurde als Vitalamputation bezeichnet. Es setzte nun an verschiedenen Orten, vor allem aber an den Schweizer Universitäten, die Suche nach weiteren gewebsfreundlichen Mitteln für die direkte Überkappung und Vitalamputation ein. Schliesslich kam man zu einer Reihe von Materialien als Verbandstoffe, deren Hauptpastenanteil aus Kalksalzen der verschiedensten Art bestand, z. B. Dikalziumphosphat, Biokalk, Calxyl, Serokalzium, Reogan und Mittel anderen Namens.

Ihre Wirkung dürfte einmal auf der basischen Reaktion durch die Abspaltung von OH-Ionen beruhen, da sich der pH-Wert der entzündeten Pulpa in den saueren Bereich, bei Abszessen in der Pulpa bis zu den Werten 5, 8 - 6, 8 verschiebt, während er bei der gesunden Pulpa zwischen 6, 8 - 7, 5 liegt. Diese Erkenntnis verdanken wir Csernyei 1 und Hattyasy 6 sowie Menkin 13. Nach Menkin 13 weist die einfache seröse Entzündung noch neutrale Ursprungswerte auf, er bezeichnet sie als die sogenannte alkalische Phase, während sich, sobald Stase und damit stärkere zelluläre Exsudation im Vordergrund stehen, die Reaktion des lokal veränderten Bezirkes langsam nach der sauren Seite hin verschiebt.

Aber nicht zu vernachlässigen ist auch die Ätzwirkung des Calxyls, das immerhin einen pH-Wert von 12 aufweist. Auf dies wies besonders Sauerwein 22 hin. Zunächst wird ein steriler Ätzschorf gebildet, eine schwerdurchdringbare Eiweiss-Karbonatschicht, die das weitere Eindringen der OH-Ionen abbremst. So wird die Pulpa durch stufenweise abklingende Alkalisierung umgestimmt und zur Regeneration angeregt. Gleichzeitig stellen die auf dem Blutweg herangeschafften Mineralsalze und die freigewordenen Kalziumionen das Baumaterial zur Verfügung, das zum Aufbau einer neuen Hartsubstanzdecke gebraucht wird. Sauerwein weist bei seinen Untersuchungen zur direkten Überkappung auch noch auf die grosse Regenerationsfähigkeit der Pulpa hin. Dies hat jedoch zur Voraussetzung, dass das Zahnmark noch ein abwehrfähiges Organ darstellt, d. h. es darf nicht durch lang anhaltende Entzündungsvorgänge geschwächt sein.

Zur direkten Überkappung sollen hier nur noch Versuche von H. Rust 21 aus Schweden mit Zinkoxydnelkenöl erwähnt werden. Er verwendet dieses Mittel in

dickester Konsistenz (Bröckchen) und hatte, wie er in seiner Veröffentlichung von 1956 schreibt, von 27 Überkappungen 24 Erfolge, also nur 11 % Misserfolg. Allerdings legt er sich nicht in seinem Bericht fest, ob man Zinkoxydnelkenöl nicht nur als temporären, unbegrenzt haltbaren Verband bezeichnen sollte, da er eine Sekundärdentinbildung kaum nachweisen konnte. Eine Ausheilung im Sinne einer neuen Hartsubstanzdeckelbildung trat nicht ein.

METHODEN DER VITALERHALTUNG BEI PULPITISCHEN BESCHWERDEN, OHNE ERÖFFNUNG DES PULPENCAVUMS

Schug-Kösters und Ketterl 25 kamen auf Grund der von Ketterl, Kierse und Tischler 9 gewonnenen Erfahrung, die bei der elektrischen Eintreibung von Anästhetika in das Dentin gewonnen wurden, um den Bohrschmerz zu verhindern, auf den Gedanken, auf gleiche Art und Weise Pulpitiden mit Pharmaka zu behandeln. Anfangs verwendeten die genannten Autoren wie bei der Dentinanästhesie hochfrequente elektrische Ströme, die von dem Oszillator nach Mach 12 geliefert werden. In neuerer Zeit wird unter Anästhesie mit Hilfe von Gleichstrom das Medikament Gantrisin - Natrium, ein Sulfonamid, in wässeriger Lösung in die Pulpa eingetrieben. Das wirksame Anion konnte im Zahnmark qualitativ und quantitativ nachgewiesen werden. Die Behandlung muss unter Injektion durchgeführt werden, da die Schmerzschwelle des vitalen Zahnes bei 0,1 - 0,2 mA liegt. Für den Erfolg der Behandlung ist es von ausschlaggebender Bedeutung, eine möglichst grosse Ausgangsbasis im gesunden Dentin für die Eintreibung zu schaffen. Im Molarengebiet erreicht man dies durch das Aufziehen der Fissuren. Eine Stromableitung in Richtung Zahnfleisch muss verhindert werden. In die so geschaffene Kavität kommt ein mit 20 % Natrium - Gantrisin befeuchteter Wattebausch und darauf eine möglichst grossflächige Elektrode (Kathode) aus V_2A-Stahl. Die Anode hält der Patient fest in der Hand. Die Stromstärke wird langsam auf 2 mA gesteigert und diese Stromstärke über fünf Minuten appliziert, so dass eine Gesamtstromdosis von 10 mA/Min erzielt wird. Nach dieser Behandlung wird der Zahn für 2 Tage mit einer Gantrisineinlage versehen und anschliessend im Sinne einer indirekten Überkappung versorgt.

Der elektro-medikamentösen Pulpitistherapie liegen folgende bisher bekannte und nachgewiesene Tatsachen zugrunde:

Der Gleichstrom bedingt:

a) Den Transport der Pharmakonionen in Richtung Zahnmark.

b) Einen Kreislauf des Natriums an der Kathode, also der Zahnelektrode, bei dem Hydroxylionen und Wasserstoff in analoger Weise wie bei der Ionophoresebehandlung des Wurzelkanales entstehen. Das Natrium stammt zum Teil aus dem Pharmakon, zum Teil aus der Gewebsflüssigkeit, dem sog. Dentinliquor. Der Wasserstoff führt zur Schaumbildung in der Kavität, was bei jeder Behandlung beobachtet werden kann.

c) Eine Wanderung der OH-Ionen in Richtung Pulpa. Sie kann durch die auftretende Alkalisierung im Pulpenkavum nachgewiesen werden. Ersetzt man das Pulpengewebe in vitro durch eine mit Phenolphtalein versetzte Gelantine und appliziert die genannte Stromdosis, so färbt sich die Gelantinepulpa rot.
d) Damit wird eine Neutralisierung des durch die Entzündung im Pulpencavum bedingten sauren Milieus erreicht.
e) Nach den Untersuchungen von Lutz und Dimmling 11 sind die OH-Ionen in der Lage, bestimmte Bakterien abzutöten.
f) Der Gleichstrom bedingt elektro-osmotische Vorgänge. Unter Elektroosmose versteht man die Wanderung von Teilchen eines Dielektrikums in einem porösen Körper. Dabei wandert der Stoff mit der grösseren Dielektrizitätskonstante in Richtung Kathode. Die Dentinkanälchen stellen den porösen Körper dar, Wasser das Dielektrikum. Die Elektroosmose bedingt somit einen Wassertransport in Richtung Zahnelektrode. Dies kann bei der Behandlung unmittelbar beobachtet werden, der Feuchtigkeitsgehalt des Wattebausches nimmt im Laufe der Behandlung zu. Dieses bei der Ionophoresebehandlung als "biologische Spülung" bezeichnete Phänomen entzieht dem Zahnmark Wasser. Es ist anzunehmen, dass der bei Entzündungsprozessen im Gewebe herrschende erhöhte Druck, der sich insbesondere bei der in einem starrwandigen Hohlraum eingeschlossenen Pulpa ungünstig auswirkt, durch die elektroosmotische Wirkung des Gleichstromes herabgesetzt wird.
g) Der Gleichstrom bewirkt eine Hyperämie im durchfluteten Gewebe, der galvanische Strom bewirkt nach einer rasch vorübergehenden Kontraktion eine Erweiterung der Gefässe im Sinne einer aktiven Hyperämie.

Durch das in die Pulpa transportierte Gantrisin werden die Bakterien im Zahnmark zum grossen Teil in ihrem Wachstum gehemmt, andererseits erfahren die Abwehrkräfte des Gewebes eine Förderung.

Der nächste bedeutende Schritt zur medikamentösen Heilung von Pulpitiden waren die Versuche von A. Rost und Heiss 20, die Schmerzen für immer mittels Oxyprocainheilinjektionen auszuschalten.

Die chemische Formel dieses Medikamentes lautet:

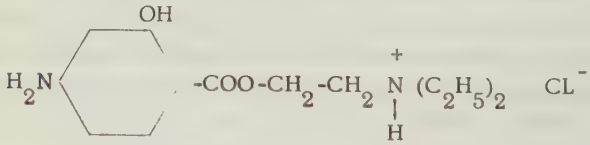

Die Behandlung nahm bei Rost folgenden Verlauf:
In der ersten Sitzung wurde der schuldige Zahn nur von Karies gesäubert, und anschliessend ohne irgendwelche medikamentöse Einlagen provisorisch verschlossen. Lag am Tag darauf nach den klinischen Symptomen noch immer eine Pulpitis vor, so wurden ca. 2 ccm Oxyprocain forte 2 % oder Hostocain 3 % ohne gefässverengende Zusätze, wie zur Extraktion des Zahnes, infiltriert. Daraufhin waren die

Schmerzen, wie Rost berichtet, meist beseitigt. Trat nur eine Besserung der Beschwerden ein, wurde ein zweites und eventuell ein drittes Mal infiltriert. Jede Injektion, die über die dritte hinausgeht, ist zwecklos und führt zu keinem Erfolg.

Mit der definitiven Versorgung des Zahnes wurde solange gewartet, bis fest stand, dass der Zahn auch weiterhin keine Beschwerden mehr verursachte, was nach zwei bis drei Wochen der Fall war.

Alle drei Monate wurde eine Vitalitätsprüfung an den behandelten Zähnen vorgenommen, um ein eventuelles symptomloses Absterben der Pulpa rechtzeitig feststellen zu können. Misserfolge zeigten sich fast immer sofort, spätere Fehlschläge, wie sie besonders von direkten Überkappungen her bekannt sind, traten nicht auf.

Rost behandelte 501 Fälle mit dieser Methode und hatte dabei 64 Misserfolge.

In 6 Fällen wird die klinische Heilung durch histologische Bilder bestätigt. Es zeigt sich in allen Fällen, "dass die Pulpa in einen Zustand versetzt wurde, der ihr Verbleiben voll rechtfertigt".

Kurz erwähnt werden sollen an der Stelle noch die Methoden zur Pulpitisbehandlung nach Rehberg 19. Statt der Heilinjektion bringt er in die Kavität Falizid, ein starkes Oberflächenanästhetikum, lokal ein.

Lörenczy-Landgraf 10 bringt reines Kalziumhydroxyd in die Kavität ein und erreicht damit eine Alkalisierung des Dentins sowie eine Neutralisierung des sauren Milieus der entzündenten Pulpa.

VERSUCHE ZUR LEBENDERHALTUNG DER PULPA MIT HYDROCORTISON

Die neueste Methode zur Heilung von Pulpitiden veröffentlichten Schröder, Bern und Triadan 24. Sie wandten, auf die Versuche amerikanischer und italienischer Kollegen aufbauend (1958 - 1960), Hydrocortisonpräparate zur Behandlung an. Hydrocortison erwies sich für die Behandlung als zu schwach. Es trat ein zu grosser Prozentsatz an Misserfolgen auf. Dies veranlasste die Autoren das Triamcinolon, ein 16a - Hydroxy - 9a -fluorprednisolon, welches auf chemischen Wege gewonnen wird, zu verwenden. Es hat den gleichen Wirkungsmechanismus wie Hydrocortison, wirkt jedoch 20 - 30 mal stärker. Auch hier wurde, durch die Entstehung von Abszessen bedingt, eine Anzahl von Misserfolgen verzeichnet. Diese traten jedoch nicht mehr auf, nachdem dem Pharmakon noch ein Breitbandantibiotikum und ein Lokalanästhetikum zugesetzt wurden.

So erhielt die Paste folgende Zusammensetzung:

Rp.

Triamcinolon	0,315
Chloramphenicol	0,28
Xylocainlösung 4 %	4 Tropfen
Salbengrundlage	1,5

Dabei muss die Salbengrundlage wasserlöslich sein, da dieses Medikament durch Diffusion in die Pulpa gelangt.

WIRKUNGSWEISE DES PHARMAKONS

Wie wirken nun die Glukocortikoidverbindungen auf den Entzündungsvorgang? Die Klärung der Frage war für die Anwendung der Mittel in der Zahnheilkunde im Besonderen und in der Entzündungstherapie im Allgemeinen von grosser Bedeutung. Selye 27, Seifert und Fitsch 26, sowie Schröder 23 erklären sich den Wirkungsmechanismus folgendermassen: Zu Beginn der Entzündung tritt das pathogene Agens ins Gewebe ein. Die Toxine greifen die Zellmembran an und wirken auf den Zellstoffwechsel störend ein, gleichzeitig wirken die Fermente, die von vielen Toxinen bewirkt werden, z.B. Streptolysin, proteolytisch. In dieser Phase erhöhen die Cortikoide den Polymerisationsgrad der Grundsubstanz, sie drosseln die Aktivität der Hyaluronidase und verhindern die Proteolyse durch die Toxine. Im zweiten Stadium der Entzündung kommt es zur Hyperämie, zur Exsudation, die Gefässe werden gelähmt, Flüssigkeit tritt durch ihre Wände und Leukozyten wandern aus. Wirken nun hier Cortikoide ein, so wirken sie gefässwanddichtend, d.h. sie machen die Wände undurchlässiger und gleichzeitig empfindlicher gegenüber vasokonstriktorischen Reizen, anders ausgedrückt, die Exsudatbildung und die zellige Infiltration wird unterbunden. Damit wird der erhöhte Druck in dem abgeschlossenen Pulpencavum verhindert, der Druckreiz auf die Nerven innerhalb des Pulpengewebes hört auf, es kommt zum Abklingen des Reizes. Diese Wirkung ist vom Standpunkt der reinen Entzündungsbekämpfung sehr wünschenswert, hat aber den Nachteil, dass sich die Bakterien, mangels Phagozytose durch die Granulozyten, ungehindert vermehren können. Auf diese Wirkung des Cortisons und seiner Derivate wies vor allem H. Selye 27 hin. Er schreibt: "Die Reaktion des mesenchymalen Gewebes (Bindegewebe, Synovia, Gefässe) auf verletzende Eingriffe wird durch Cortison gehemmt, die Auswanderung von Leukozyten aus den Gefässen, das Ödem, die Fibrin- und Fibrinoblastenbildung ist gering oder bleibt ganz aus. Diese Beeinträchtigung der mesenchymalen Reaktion bedeutet eine starke Drosselung des Entzündungsvorganges und somit Begünstigung der Erreger, kleinere Furunkel können, da die mesenchymalen Schranken niedergebrochen sind, zur Sepsis führen, Streptokokken, Pneumokokken u.ä. werden daher in ihrer Ausbreitung durch Cortison begünstigt." Auch Seifert und Fitsch 26 bewiesen die Vor- und Nachteile der Hydrocortisone. Diese Niederbrechung der mesenchymalen Schranken ist es, die es nötig macht, bei der Anwesenheit von Keimen, - in der Mundhöhle sind immer Keime vorhanden -, dem antiphlogistischen Cortikoid ein Antibiotikum, in unserem Fall ein Breitbandantibiotikum beizugeben.

Was die weiteren Phasen der Entzündung betrifft, die Bildung von Antikörpern und die Heilung, so sind hier die Cortikoide aller Wahrscheinlichkeit nach

eher von nachteiliger Wirkung. Sie lösen offenbar Lymphozyten und Plasmazellen auf und vermindern dadurch die Orte der Antikörperbildung, gleichzeitig wirken sie bremsend bei der Heilung auf die Gefässbildung. In wieweit der Erfolg der Pulpitisbehandlung durch diese negativen Wirkungsrichtungen der Cortikoide in Frage gestellt sein könnte, weiss man noch nicht, da die Versuche hierzu noch nicht lange genug laufen, um einer endgültigen Aussage gerecht zu werden. Jedoch möchte man meinen, dass diese letzte Phase bei der Heilung der Pulpitis weniger in Betracht kommt, da ja eine geschädigte Pulpa kein Granulationsgewebe bildet, um etwa durch Abszesse verlorenes Gewebe zu ergänzen, sondern, was nekrotisch ist, wird vom Lebenden demarkiert. Ebenfalls wird das beim Eröffnen des Cavums verlorene Gewebe nicht nachgebildet, sondern was verlorengegangen ist, hat als amputiert zu gelten. Eine Ausnahme stellt die Pulpitis chronica granulomatosa dar, die wir aber nur bei Jugendlichen antreffen.

Nach diesen Erklärungen über die Wirkungsweise der Cortikoide soll nun die eigentliche Behandlungsmethode besprochen werden.

DURCHFÜHRUNG DER BEHANDLUNG

Die Behandlung umfasst grundsätzlich mindestens zwei Sitzungen. In der ersten wurde, nach einer Vitalitätsprobe mit faradischem Strom ohne Rücksicht auf eine eventuelle Trepanation alles kariöse Dentin entfernt. Traten hierbei für den Patienten zu grosse Schmerzen auf, wurde der betroffene Zahn entweder durch Infiltrations- oder Leitungsanästhesie betäubt.

Sofort in der ersten Sitzung wurde die Kavität mitpräpariert, um eine nochmalige Reizung der Pulpa, hervorgerufen durch die endgültige Präparation in der zweiten Sitzung zu verhüten. Der betroffene Zahn wurde immer, auch wenn eine Trepanation zu erwarten war, nur mit Watterollen trockengelegt, auf das Arbeiten mittels Cofferdam wurde verzichtet.

War alles kariös veränderte Dentin entfernt und die Kavität lege artis geschaffen, so wurde mittels eines kleinen Exkavators oder besser eines kleinen Kugelstopfers die wasserlösliche Paste I, des aus Paste I und Paste H (in Form eines Zementes) bestehenden Präparates, in die Kavität eingebracht. Über diese Paste wurde möglichst fest angerührtes Zinkoxydnelkenöl, ungefähr in 2 mm Dicke, geschichtet. Dann erfolgte der Verschluss des Defektes mit Cavit oder Rigodentin. Allgemein eignet sich Rigodentin besser, da es schneller einen grösseren Härtegrad erlangt als Cavit. So verhindert es, dass die eingebrachten Substanzen durch den Kaudruck in die Aproximalräume gelangt, oder dorthin verdrängt wird. Nach diesem provisorischen Verschluss wurde der Patient aufgefordert zu beobachten, wann Schmerzfreiheit sich einstellte. Waren nach einem Tag immer noch Schmerzen vorhanden, sollten die Patienten die Sprechstunde aufsuchen. War dies nicht der Fall, wurden sie nach 8 - 10 Tagen zur Weiterbehandlung bestellt.

In der zweiten Sitzung wurden die Patienten sorgfältig über etwa wiedergekehrte Schmerzen befragt. Waren keine Beschwerden mehr aufgetreten, so wurde die provisorische Füllung entfernt und das Zinkoxydnelkenöl soweit aus der Kavität herausgenommen, dass es nur noch den Boden in einer Stärke von ungefähr 1/2 bis 1 mm bedeckte. Auf diese Schicht kam dann die Paste II, die die Form eines erhärtenden Zementes besitzt. Berichteten die Patienten, dass die Schmerzen innerhalb von zwei Stunden vergangen seien, ohne nochmals aufzutreten, so wurde in dieser zweiten Sitzung der betreffende Zahn gleich mit der endgültigen Füllung versorgt.

Dauerten die Schmerzen nach dem Einbringen der Paste I jedoch länger als 2 Stunden an, oder traten sie in den ersten 8 Tagen nochmals auf, wurde die Paste I nochmals appliziert. Die endgültige Füllung wurde erst nach völliger Beschwerdefreiheit gelegt.

STATISTIK DER BEHANDELTEN FÄLLE

Im ganzen wurden nach dieser Methode 38 Patienten behandelt. Da jedoch bei manchen von ihnen an mehreren Zähnen pulpitische Beschwerden auftraten, stieg die Gesamtzahl der versorgten Zähne auf 53.

Dabei handelt es sich um:

31 Molaren
16 Prämolaren
2 Frontzähne
4 Eckzähne

Das Alter der behandelten Patienten betrug bei

6 Patienten unter 20 Jahre
26 Patienten zwischen 20 und 40 Jahre
5 Patienten zwischen 40 und 60 Jahre
1 Patient über 60 Jahre.

Die Pulpa wurde bei einundzwanzig der behandelten Zähne eröffnet.

Die Diagnose der nachfolgenden Fälle wurde nach diesen Grundsätzen gestellt:

Traten die Schmerzen nur während eines einwirkenden Reizes auf und überdauerten diesen nicht, so wurde Karies profunda mit Hyperämie angenommen. Überdauerte der Schmerz den Reiz jedoch längere Zeit und trat der Schmerz spontan, d.h. ohne äussere Reize für kurze Zeit auf, so lautete die Diagnose "Pulpitis acuta partialis serosa" (P.ac.pa.se.). Hielten diese Spontanschmerzen über Stunden oder gar Tage an, so wurde eine Pulpitis acuta totalis serosa angenommen (P.ac.tot.se.). Da nur Fälle mit ziehenden, nicht aber klopfenden Schmerzen behandelt wurden, kann die Diagnose Pulpitis purulenta ausgeschlossen werden.

Vor der Behandlung wurde die Vitalität des betreffenden Zahnes mittels des

Dentotestes auf elektrischem Weg geprüft. Das Gerät trägt eine Skaleneinteilung von I - VI, wobei Stellung VI auf Pulpentod schliessen lässt.

Bei den jetzt zu nennenden Fällen der Karies profunda wurde die Pulpa bei der Entfernung des kariös veränderten Dentins freigelegt.

No.	Zahn	Alter	Diagnose	Trepan.	Schmerzfrei nach	Vitalit. vor d. Behandlung	Vitalit. nach 6 Monaten
1.	/7	65	Kar. prof.	okkl.	--	III	II
2.	/7	18	Kar. prof.	okkl.	--	II	II
3.	/6	15	Kar. prof.	okkl.	--	II	II
4.	/6	15	Kar. prof.	okkl.	--	II	II
5.	/7	15	Kar. prof.	mes.	--	III	II
6.	/5	27	P. ac. pa. se.	dist.	2 Std.	II	I
7.	6/	29	P. ac. pa. se.	mes.	2 Std.	II	II
8.	/5	42	P. ac. pa. se.	dist.	3 Std.	III	III
9.	/6	42	P. ac. pa. se.	mes.	3 Std.	III	III
10.	/6	53	P. ac. pa. se.	okkl.	2 Std.	II	I
11.	/7	53	P. ac. pa. se.	bucc.	2 Std.	III	II
12.	/5	30	P. ac. pa. se.	mes.	2 Std.	III	III
13.	/7	34	P. ac. pa. se.	okkl.	2 Std.	II	III
14.	5/	31	P. ac. pa. se.	okkl.	3 Std.	II	III
15.	/6	32	P. ac. pa. se.	okkl.	2 Std.	II	III
16.	6/	21	P. ac. pa. se.	okkl.	2 Std.	III	III
17.	6/	22	P. ac. pa. se.	okkl.	1/2 Std.	II	Vit. Exstirp.
18.	/6	27	P. ac. pa. se.	mes.	2 Std.	III	III
19.	5/	40	P. ac. tot. se.	mes.	2 Std.	II	II
20.	4/	27	P. ac. tot. se.	dist.	3 Std.	II	II
21.	4/	35	P. ac. tot. se.	okkl.	4 Std.	II	III

In zweiunddreissig Fällen blieb das Pulpencavum verschlossen, hier war es stets möglich alles kariös veränderte Dentin zu entfernen, ohne dabei das Zahnmark zu verletzen.

No.	Zahn	Alter	Diagnose	Schmerzfrei nach	Vitalit. vor d. Behandlung	Vitalit. nach 6 Monaten
22.	4/	41	Kar. prof.	--	II	Vit. Exstirp.
23.	/5	34	Kar. prof.	--	III	III
24.	4/	18	Kar. prof.	--	II	II
25.	/6	31	Kar. prof.	--	II	II
26.	/3	40	P. ac. pa. se.	2 1/2 Std.	II	II
27.	7/	41	P. ac. pa. se.	2 - 3 Std.	II	II
28.	4/	41	P. ac. pa. se.	2 Std.	III	III
29.	3/	41	P. ac. pa. se.	2 Std.	II	II
30.	5/	42	P. ac. pa. se.	1 Std.	III	III
31.	/6	10	P. ac. pa. se.	3 Std.	II	II
32.	6/	34	P. ac. pa. se.	2 Std.	III	III
33.	/6	40	P. ac. pa. se.	2 Std.	II	Pat. verreist
34.	/7	40	P. ac. pa. se.	2 Std.	II	Pat. verreist
35.	7/	45	P. ac. pa. se.	1 - 2 Std.	III	Zahn extrah.
36.	7/	42	P. ac. pa. se.	4 Std.	II	I
37.	/6	34	P. ac. pa. se.	2 Std.	II	Pat. im Ausland
38.	3/	27	P. ac. pa. se.	2 - 3 Std.	II	II
39.	3/	27	P. ac. pa. se.	2 - 3 Std.	III	II
40.	/7	20	P. ac. pa. se.	1 Std.	III	Pat. im Ausland
41.	4/	26	P. ac. pa. se.	2 Std.	II	II
42.	7/	24	P. ac. pa. se.	4 Tage	II	II
43.	6/	24	P. ac. pa. se.	3 Std.	III	II
44.	/6	27	P. ac. pa. se.	3 - 4 Std.	II	III
45.	1/	16	P. ac. pa. se.	1 Std.	II	II
46.	5/	23	P. ac. pa. se.	2 - 3 Std.	II	II
47.	2/	26	P. ac. pa. se.	2 Std.	II	II
48.	6/	25	P. ac. pa. se.	1 1/2 Std.	II	III
49.	/7	27	P. ac. pa. se.	4 Std.	II	II
50.	/5	26	P. ac. pa. se.	2 Std.	II	II
51.	/4	30	P. ac. pa. se.	2 Std.	II	II
52.	/6	40	P. ac. pa. se.	2 Std.	II	Pat. Mandeloperat.
53.	/6	26	P. ac. pa. se.	2 Std.	II	II

Wie aus der Tabelle ersichtlich, wurde das Pulpencavum bei:

14 Molaren und

7 Prämolaren

eröffnet, bei Schneide- und Eckzähnen fand eine Trepanation nicht statt.

Lokalanästhesie mit Xylestesin n wurde in 14 Fällen angewandt (No. 2; 6; 7; 8; 9; 10; 14; 19; 21; 28; 29; 32; 35; 41).

Die Vitalitätsprobe ergab vor der Behandlung

Stufe I in 0 Fällen
Stufe II in 37 Fällen
Stufe III in 16 Fällen

Bei der Nachkontrolle nach 6 Monaten ergab sich folgendes Bild

Stufe I in 3 Fällen
Stufe II in 27 Fällen
Stufe III in 15 Fällen

Bei 5 der behandelten Personen war eine Vitalitätsprobe nach 6 Monaten nicht möglich, da sie entweder verreist oder anderweitig verhindert waren. In drei Fällen (No. 17; 22; 35) entfiel die Nachuntersuchung, da an diesen Zähnen inzwischen eine andere Behandlung notwendig geworden war.

Schmerzfreiheit wurde in

28 Fällen nach spätestens 2 Stunden, in
15 Fällen nach spätestens 4 Stunden, in
1 Fall nach 4 Tagen erreicht.

Teilt man die behandelten Zähne noch nach den vorhandenen Beschwerden auf, so bekommt man folgendes Bild:

a) Karies prof. mit Hyperämie 9 mal, Misserfolge 1
b) Pulp. acut. part. ser. 41 mal, Misserfolge 2
c) Pulp. acut. tot. ser. 3 mal, Misserfolge 0

An dieser Stelle soll gleich auf die Unzulänglichkeit der klinischen Pulpitisdiagnose hingewiesen werden. Eine hundertprozentig richtige Diagnose aus den anamnestischen Erhebungen ist nicht möglich, da ja jeder Patient ein subjektives Bild seines Schmerzes schildert und dadurch je nach Mentalität entweder über- oder untertrieben wird. Diese Tatsache bewiesen Greth 4 und Harndt 5. Sie stellten durch histologische Schnitte fest, dass sehr häufig das Mikroskop eine völlig andere Diagnose als das klinische Bild ergibt. Prader 17 sollte die verschiedenen Pulpitiden mittels des Trepanationsblutbildes und Hämopulpogramms trennen. Da dabei aber die Pulpa eröffnet werden muss, und ausserdem nicht immer genügend Blut gewonnen wird, konnte sich diese Methode in der Praxis nicht durchsetzen.

Wie aus den vorhergehenden Tabellen festzustellen ist, sind die klinischen Erfolge, die mit diesem Präparat erzielt werden können, sehr vielversprechend.

Fall No. 35: Ein Patient kam in die Sprechstunde und klagte über pulpitische Beschwerden am zweiten Molaren U.K. rechts. Der Zahn wies eine buccale Zahnhalsfüllung aus Silberamalgam und eine disto-okklusale Karies auf. Da die Zahnhalsfüllung keine Schäden zeigte, wurde sie belassen und nur der Defekt, der sich aproximal darstellte, ausgebohrt und mit Hydrocortisonpaste beschickt. Schmerzfreiheit stellte sich nach ein bis zwei Stunden ein, so konnte also die Unterfüllung in der zweiten Sitzung gelegt werden. 14 Tage danach wurde die endgültige Füllung, eine disto-okklusale Silberamalgamfüllung, eingebracht. Sechs Wochen nach diesem Termin kam der Patient erneut in die Sprechstunde und verlangte die Extraktion des Zahnes, da in der Zwischenzeit Ohrenschmerzen unklarer Genese aufgetreten waren, von denen der Hausarzt annahm, dass sie von einem Zahn herstammten.

Ausserdem mussten zwei Vitalexstirpationen vorgenommen werden und zwar in den Fällen No. 17 und 22.

Fall No. 17: Bei einem zweiten Patienten zeigten sich pulpitische Beschwerden an 6/. Nach der Applikation der Paste I trat auch hier nach ungefähr 1 Stunde Schmerzfreiheit ein. Die Unterfüllung wurde in der zweiten Sitzung nach 6 Tagen gelegt. Nach 10 Tagen traten jedoch wiederum Schmerzen auf. Es wurde eine Vitalexstirpation durchgeführt.

Fall No. 22: Im dritten fall kam der Patient mit einer Karies profunda und Zeichen einer beginnenden Pulpitis am ersten Prämolaren im OK. rechts in die Sprechstunde. Schmerzfreiheit trat zwei Stunden nach der Behandlung ein. Da der Patient nicht zur endgültigen Füllung kam, traten nach fünf Wochen wiederum pulpitische Beschwerden auf. Dies veranlasste den Patienten wieder zur Behandlung zu erscheinen. Es wurde eine Vitalexstirpation durchgeführt.

Fall No. 42: Hervorgehoben soll auch noch jener Fall werden, bei dem es vier Tage dauerte, bis die Schmerzen völlig abgeklungen waren. Der Patient kam in die Sprechstunde und klagte über Beschwerden an 7/, auf kalt und warm, den Reiz nur ganz kurze Zeit überdauernd. Der Molar wies eine disto-okklusale Silberamalgamfüllung mit sekundärer Karies am cervikalen Teil auf. Die Füllung wurde entfernt, das Pharmakon eingebracht, und der Zahn mit Cavit verschlossen. Bereits am nächsten Tag kam der Patient wieder in die Sprechstunde und klagte, dass die Schmerzen nur ganz minimal nachgelassen hätten. Die Einlage wurde entfernt, eine Röntgenaufnahme gemacht, dann wurde der betroffene Zahn erneut mit der Paste versehen, verschlossen und der Patient für den nächsten Tag wiederbestellt. Nach dreimaliger Applikation von Schröder I waren die unangenehmen Sensationen am 4. Tag verschwunden. Das Röntgenbild zeigte im Pulpenraum einen grossen Dentikel, der vielleicht die Schmerzen hervorgerufen haben dürfte.

KRITISCHE BETRACHTUNG

Es handelt sich bei den beschriebenen Fällen um eine rein klinische Untersuchung, bei der Schmerzfreiheit und Erhaltung der Vitalität über einen Zeitraum von sechs Monaten als einzige Kriterien für den Erfolg der Cortisonbehandlung bei Karies profunda und seröser Entzündung herangezogen wurden. Einschränkend muss weiter betont werden, dass die Kontrollzeit von einem halben Jahr als relativ kurz bezeichnet werden muss. Damit soll von Anfang an festgestellt werden, dass die Untersuchung zu einer endgültigen Beurteilung des Präparates und der Methode nur insofern herangezogen werden kann, als es sich um die momentane Versorgung von Zähnen mit Karies profunda ohne pulpitische Beschwerden oder die Schmerzbeseitigung bei jenen Zähnen handelt, die Symptome einer Pulpitis aufweisen. Den Wert des Verfahrens als endgültige Behandlung vermögen erst histologische Untersuchungen aufzuzeigen.

Betrachten wir die 53 Fälle von diesem Standpunkt aus, so stehen nur 3 Misserfolge 50 erfolgreich durchgeführten Behandlungen gegenüber. Wir konnten damit die guten klinischen Anfangserfolge, die von Praktikern angegeben wurden, bestätigen. Dabei ist auffallend, dass sowohl bei Vorliegen einer Karies profunda ohne pulpitische Beschwerden als auch bei Vorliegen pulpitischer Beschwerden sich die Misserfolge die Waage zu halten scheinen. Wir wissen andererseits, dass das Fehlen pulpitischer Beschwerden durchaus nicht einen Beweis für das Vorliegen einer gesunden Pulpa darstellt wie auch die nach 6 Monaten noch vorhandene Vitalität das Vorliegen einer chronischen Entzündung des Zahnmarks nicht ausschliesst. Spezielle Gründe für das Auftreten der Misserfolge in den 3 genannten Fällen konnten nicht gefunden werden.

Im Vergleich zu anderen Methoden der Karies profunda Behandlung und zur Pulpitisbehandlung unter Erhaltung der Vitalität stellt, wenn wir von der reinen Vitalamputation absehen, die von Schröder 23 angegebene Methode das einzige Verfahren dar, das auch dann angewendet werden kann, wenn die Pulpa eröffnet werden muss. Es scheint ohne Bedeutung für die Ergebnisse der Behandlung zu sein, ob das Medikament mit der Pulpa in unmittelbaren Kontakt kommt oder ob eine Schicht gesunden Zahnbeins Präparat und Zahnmark trennen. In beiden Fällen wurde die Schmerzbeseitigung - abgesehen von einem Fall - jeweils in 1 - 4 Stunden erreicht. Dieses Ergebnis zeigt die hohe Diffusionsgeschwindigkeit, die dem Präparat zu eigen sein muss. Physikalische Untersuchungen über die Schnelligkeit der Diffusion der Schröder'schen Paste sind mir nicht bekannt.

Ein Wirkungsunterschied des Medikaments zwischen ein- und mehrwurzeligen Zähnen konnte nicht festgestellt werden. Was die Vitalitätsproben betrifft, so sind aus den geringen Unterschieden zum Zeitpunkt der Behandlung und der Kontrolle keine Schlüsse zu ziehen. Auch ein und derselbe gesunde Zahn reagiert aus unbekannten Gründen z.B. einmal auf Stellung II des Prüfgerätes und nach kurzer Zeit nur mehr auf Stellung III.

Eine nachteilige Wirkung des Hydrocortisons auf den menschlichen Körper, auf die, wie weiter oben schon aufgezeigt wurde, vor allem Selye 27, aber auch Seifert und Fitsch 26 hingewiesen haben, ist bei der Behandlung nicht zu befürchten, da die verwendeten Mengen Milligrammeinheiten nicht überschreiten und ihre Schädlichkeit, d.h. die Niederbrechung der mesenchymalen Schranken, die eine Ausbreitung der verschiedensten Keime begünstigt, durch den Zusatz eines Breitbandantibiotikums, Chloramphenikol, verhindert wird.

Leider ist es bis heute noch nicht möglich die guten klinischen Erfolge, die mit dem Medikament erzielt werden konnten mit genügend histologischen Nachuntersuchungen zu untermauern. Dies liegt einerseits darin begründet, dass die Behandlung mit diesem Pharmakon noch nicht sehr lange Zeit durchgeführt wird, andererseits ist es äusserst schwierig von einem Patienten einen wieder voll funktionsfähigen Zahn zu histologischen Nachuntersuchungen zu erhalten. Einige histologische Bilder veröffentlichten zwar Schröder und Triadan 24, jedoch sollte man, um ein endgültiges Urteil fällen zu können noch mindestens ein bis zwei Jahre warten und dann histologisch nachprüfen, ob sich, wenn das Pulpencavum eröffnet war, eine neue Hartsubstanzdecke gebildet hat. Eine derartige Neubildung von Hartsubstanz, wie sie für die direkte Überkappung mit Calxyl und die Vitalamputation histologisch nachgewiesen werden konnte, wurde für die Cortisonbehandlung bisher noch von keinem Autor beschrieben.

Solange histologische Nachprüfungen von mehreren Autoren fehlen, kann vorerst nur auf Grund der klinischen Erfahrungen festgestellt werden, dass das von Schröder 23 beschriebene und empfohlene Verfahren sich dazu eignet, bei Karies profunda unter restloser Entfernung allen kariösen Dentins ohne Rücksicht auf die Eröffnung der Pulpa die Beschwerdefreiheit und die Vitalität des Zahnes über einen Zeitraum von einem halben Jahr zu erhalten. Bei Vorhandensein pulpitischer Beschwerden gestattet es die Methode mit relativ grosser Sicherheit, über den genannten Zeitraum Beschwerdefreiheit zu erzielen, ohne dass es zu einem Absterben des Zahnmarks kommt.

ZUSAMMENFASSUNG

Das von Schröder und Triadan 24 entwickelte Präparat zur Ausheilung und Lebenderhaltung einer entzündlich veränderten Pulpa wurde überprüft.

Nach Beseitigung des kariösen Dentins - es darf nur noch gesundes Dentin (nicht verfärbt) vorhanden sein - wurde in der ersten Sitzung die Hydrocortisonpaste aufgebracht, diese mit Zinkoxydnelkenöl überschichtet, und der Zahn provisorisch verschlossen. Blieb der Zahn in der nächsten Woche symptomlos, so wurde die endgültige Füllung in der zweiten Sitzung gelegt, anderenfalls wurde die Pharmakoneinlage erneuert und bis zur definitiven Füllung nochmals acht Tage gewartet.

Behandelt wurden nach dieser Methode 53 Zähne, davon

9 mit Karies profunda, hier trat ein Misserfolg auf

41 mit Pulpitis akuta partialis serosa, hier gab es zwei Misserfolge

3 mit Pulpitis akuta totalis serosa, hier gab es keinen Misserfolg.

Waren Schmerzen vorhanden, so trat Schmerzfreiheit nach spätestens vier Stunden in allen Fällen - bis auf einen - ein.

Angewandt werden kann die Behandlung bei allen serösen Entzündungen der Pulpa, eitrige Pulpitiden entfallen, da hier keine Restitutio ad integrum möglich ist und somit die Gefahr eines Herdes in verstärktem Mass gegeben ist.

Nach den bisherigen Ergebnissen scheint es, dass mit diesem Mittel ein bedeutender Schritt nach vorn gemacht wurde in den Bemühungen von einer verstümmelnden Behandlung der Pulpa zu einer medikamentös-konservierenden zu gelangen. Die Misserfolgsquote liegt nach meinen Ergebnissen, die jedoch nur an einer relativ kleinen Zahl von Zähnen gewonnen werden konnten, nach einer Nachkontrollzeit von 6 Monaten, bei richtiger Indikationsstellung bei etwa 5 %.

Imponierend ist die einfache Anwendung der Methode, die ihr sicher in der freien Praxis zum Siegeszug verhelfen wird. Jedoch sollte man, solange eine histologische Überprüfung der Methode an einem genügend grossen Material noch aussteht, noch keine abschliessende Beurteilung abgeben.

Zum Schluss verbleibt mir noch die angenehme Aufgabe, Frau Professor Dr. Dr. M. SCHUG-KÖSTERS für die Überlassung des Themas meinen herzlichsten und ergebensten Dank auszusprechen.

Ebenso möchte ich mich an dieser Stelle bei Herrn Privatdozenten Dr. Dr. W. KETTERL für seine freundliche Unterstützung und Anregungen recht herzlich bedanken.

LITERATURANGABE

1. Csernyei, J.:
   Zitiert nach Rebel, H. H.
   Überkappung und Amputation der lebenden Pulpa.
   DZZ. 1953 Jg. VIII S. 566

2. Dätwyler, F.:
   Die klinischen und histologischen Untersuchungsmethoden.
   Schw. Vjschr. f. Zhkd. 1921 S. 291

3. Feldmann, K.:
   Zitiert nach M. Schug-Kösters
   Die direkte Überkappung der Pulpa
   DZZ. 1953 Jg. VIII H. 10 S. 579

4. Greth, H.:
   Diagnostik der Pulpenerkrankungen
   Verlag H. Meusser Berlin 1953

5. Harndt, E.:
   Die klinische Diagnostik der Pulpenerkrankungen unter Berücksichtigung der praktischen Bedürfnisse der Wurzel- und Pulpabehandlung.
   Dtsch. Zahn - Mund - Kieferkrankh. 1938 H. 10 S. 744

6. Hattyasy, D.:
   Zitiert nach Rebel, H. H.
   Überkappung und Amputation der lebenden Pulpa
   DZZ. 1953 Jg. VIII S. 566

7. Hellner, H.:
   Zitiert nach M. Schug-Kösters
   Die direkte Überkappung der Pulpa
   DZZ. 1953 Jg. VIII H. 10 S. 579

8. Herrmann, B. W.:
   Bemerkungen zu der Abhandlung von Dausch und Sauerwein über die Reaktion der vitalamputierten, mit Calxyl bedeckten Pulpa.
   DZZ. 1952 Jg. VII H. 11

9. Ketterl, W., Kierse, Tischler:
   Erfahrungen mit Dentadron
   ZR. 1953 H. 14 Jg. VIII

10. Lörenczy-Landgraf, E.:
    Über die Frage der Lebenderhaltung der entzünd. Pulpa
    DZZ. 1957 Jg. XII H. 12 S. 1013

11. Lutz, R., Dimmling, Th.:
Experimentelle bakteriologische Untersuchungen über die Wirksamkeit der Hydroxyl-Ionophorese
DZZ. 1951 Jg. VI S. 264/309

12. Mach, W., Geffert, R.:
Schnellelektrophorese mit hochfrequenten Impulsen
Arzneimittelforschung 1953 H. 10

13. Menkin, F.:
Zitiert nach Rebel, H. H.
Überkappung und Amputation der lebenden Pulpa
DZZ. 1953 Jg. VIII S. 566

14. Neuwirth, F.:
Die reparativen Fähigkeiten der Pulpa
Ztschr. für Stomatologie 1933 H. 5

15. Peckert, H.:
Einführung in die konservierende Zahnheilkunde
S. Hirzel Leipzig 1921

16. Port, Th., Euler, H.:
Lehrbuch der Zahnheilkunde 1920

17. Prader, F.:
Diagnose und Therapie des infizierten Wurzelkanales
Dtsch. Zahn - Mund - Kieferkrankh. 1953 Jg. VIII

18. Rebel, H. H.:
Überkappung und Amputation der lebenden Pulpa
DZZ. 1953 Jg. VIII S. 566

19. Rehberg, H. J.:
Zitiert nach Ketterl, W.
Die Erhaltung der Vitalität erkrankter Pulpen
Zahnärztliche Praxis 1960 Jg. XI H. 4

20. Rost, A., Heiss, J.:
Die infiltrative Behandlung der entzündlich erkrankten Zahnpulpa.
Habilitationsschrift Giessen 1961

21. Rust, H.:
Die direkte Pulpenüberkappung mit Zinkoxydnelkenöl.
ZW. 1957 Jg. XII S. 287

22. Sauerwein, E.:
Die Behandlung der verletzten, nicht entzündeten Zahnpulpa.
DZZ. 1958 Jg. XIII S. 530

23. Schröder, A.:
Cortikoidtherapie der Pulpitis
Zahnärztliche Praxis 1961 Jg. XII H. 21

24. Schröder, A., Triadan:
Die pharmakologische Heilung der Pulpitis
Schw. Monatsschr. für Zahnärzte RMSO. 1960

25. Schug-Kösters, M., Ketterl, W.:
Über die elektro-medikamentöse Beeinflussung von Pulpitiden
DZZ. 1954 Jg. IX H. 8 S. 305

Die Erhaltung der Vitalität erkrankter Pulpen
Zahnärztl. Praxis 1960 Jg. XI H. 4

26. Seifert, M., Fitsch:
Die Wirkung von Hyaluronidasen und Steroiden auf die Membranpermeabilität
Am. Jour. of Med. Sience No. 936, zitiert n. Med. Mschr. 1951 H. 5 S. 443 Jg. X

27. Selye, H.:
First Annual Report of Stress
Dtsch. med. Wschr. 1951 Jg. X

28. Walkhoff, O.:
Lehrbuch der Zahnheilkunde 1920

LEBENSLAUF

Am 18. Juni 1936 wurde ich, Jürgen Reiter, in Berlin als Sohn des Juristen Dr. Karl Reiter und seiner Ehefrau Erika, geb. Leber, geboren.

Die Volksschule besuchte ich von 1942 bis 1945 in Breslau, 1946/47 in Starnberg am See, Oberbayern.

1957 legte ich an der Oberrealschule Starnberg die Reifeprüfung ab.

Im Wintersemester 1957/58 immatrikulierte ich mich an der Universität München für das Zahnmedizinische Studium und legte 1960 die Zahnärztliche Vorprüfung ab. Nach bestandenem Staatsexamen erhielt ich am 19. Dezember 1962 die Bestallung zum Zahnarzt.

Seit 2. Januar 1963 bin ich als Assistenzarzt in der Praxis des Zahnarztes Georg Wagmüller in Erding tätig.